

Reni

- Forma: fagiolo appiattito antero-posteriore Lunghezza = → 12 cm Massa → 300 g Organi retroperitoneali
 - In fosse lombari
- Da:
 - margine inferiore T11
 - margine superiore L3
- rene destro più in alto di sx (rapporto con fegato)

Descrizione:

- **FACCE:**
 - anteriore (antero-laterale)
 - posteriore (postero-mediale)
- **POLI:**
 - superiore →arrotondato
 - inferiore →tagliante
- **MARGINI:**
 - laterale →convesso
 - mediale →concavo, ha ilo renale
- **SENO RENALE:** Tessuto adiposo con:
 - Sbocco calici minori → calici maggiori → papille renali (circondate da colonne renali di Bertin)
 - Parete mediale: ilo
 - Costituito da:
 - arterie
 - vene
 - linfatico
 - nervi
 - proiezioni:
 - 1/3 superiore del margine mediale
 - anteriore → piano transpilorico, 5 cm dal sagittale mediano
 - posteriore → processo spinoso L1, 5 cm dal sagittale mediano

ANTERIORE	
SINISTRA	DESTRA
<i>ARTERIA</i>	<i>Vena</i>
<i>VENA</i>	<i>Arteria</i>
<i>Uretere</i>	<i>Uretere</i>
POSTERIORE	

Mezzi di fissità

- **LOGGIA RENALE**
 - Delimitata da fascia connettivale (FASCIA RENALE)
 - DERIVA DA FASCIA TRASVERSALE
 - Sul margine laterale renale si sdoppia in :
 - **FOGLIETTO ANTERIORE (PRERENALE)**
 - Sottilissimo, Si fonde con peritoneo parietale posteriore
 - I due foglietti controlaterali si fondono davanti alla colonna
 - A destra, vicino al COLON, è rinforzato da Fascia di TOLDT
 - Costituita da mesocolon primitivo + peritoneo parietale
 - **FOGLIETTO POSTERIORE (RETRORENALE O FASCIA DI ZUCKERKANDL)**
 - **POSTERIORMENTE:** Aderisce a muscoli:
 - Quadrato dei rombi
 - Psoas
 - **SUPERIORMENTE :** i foglietti controlaterali:
 - Si uniscono sopra surrenale
 - Si legano al diaframma
 - **MEDIALMENTE IN ALTO:** Si fissa ai margini laterali colonna vertebrale
 - **MEDIALMENTE IN BASSO E INFERIORMENTE :** lasciano aperta la loggia renale
- **CAPSULA ADIPOSITA** contiene: arco anastomotico perirenale:
 - Arterioso →piccolo
 - Venoso →importante
- **PEDUNCOLO VASCOLARE** (Vasi renali: aorta e vena cava inferiore))
- **VISCERI ADDOMINALI**

Rapporti:**FACCIA POSTERIORE****SUPERIORE:**

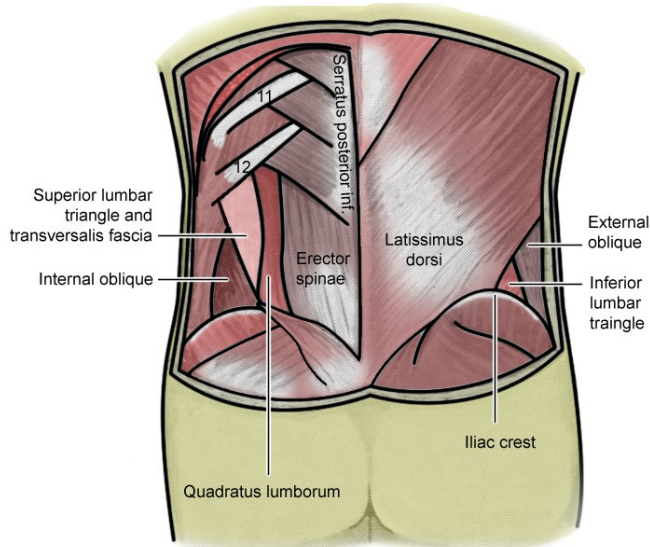
tramite trigono costodiaframmatico rapporto diretto tra

- fascia renale
- pleura

Seno pleurale costodiaframmatico

Diaframma

- Pilastro laterale
- Fasci mediali della porzione costale

12 COSTA**INFERIORE**

© By Behrang Amini, based on Fig. 1 from Orcutt TW. Hernia of the superior lumbar triangle. Ann Surg. 1971 Feb;173(2):294-7.

Riposa **POSTERIORMENTE** su muscoli:
piano profondo: **Triangolo di Grynfelt (profondo)****Superiore:**

- **Dentato posteriore inferiore**

Mediale:

- **12 costa**
 - Nervo Sottocostale (12 ant)
- **Quadrato dei lombi**
 - Nervi su di esso:
 - **Ileoipogastrico**
 - **Ileoinguinale**
- **Psoas**
- **Arterie e vene intercostali**
 - T10, T11, T12, L1, L2

laterale:

- **obliquo interno**

piano superficiale: **Triangolo di Petit****Supero-mediale**

- **Grande dorsale**

Infero-laterale

- **Obliquo esterno**

Infero-mediale

- **Cresta iliaca con fascia lombodorsale**

LATERALMENTE è avvolto da

- Aponeurosi del trasverso dell'addome